Münster i/W. 1934. No 47

Med Diss.

Aus der Klinik für Kinderheilkunde der Medizinischen Akademie in Düsseldorf.

Direktor: Prof. Dr. Eckstein.

Zur Frage des Spontanpneumothorax bei Kindern

(Ein Bericht über 4 Fälle mit einem Ueberblick über die Literatur)

Inaugural-Dissertation

zur Erlangung der Würde eines Doctor Medicinae

vorgelegt der hohen Medizinischen Fakultät der Westfälischen Wilhelms-Universität zu Münster in Gemeinschaft mit der Medizinischen Akademie in Düsseldorf

von

Carl Dorsemagen

aus Jackerath.

1933

Buchdruckerei Heinrich Pöppinghaus o. H.-G., Bochum-Langendreer.

Gedruckt mit Genehmigung der Medizinischen Akademie in Düsseldorf und der Medizinischen Fakultät der Westfälischen Wilhelms-Universität in Münster.

gez. Manteufel, Rektor der Medizinischen Akademie Düsseldorf
gez. von Szily, Dekan der Medizinischen Fakultät Münster
gez. Eckstein, 1. Berichterstatter
gez. Vogt, 2. Berichterstatter.

R. UNIV. BIBLIOTHEEK LEIDEN

Meiner lieben Mutter in Dankbarkeit und Verehrung
gewidmet.

Digitized by the Internet Archive
in 2026

https://archive.org/details/IA41547410_0050

Der Spontanpneumothorax internus, d. h. der Einriß der Lungenoberfläche und der Pleura pulmonalis und der Eintritt von Luft in den Pleuraspalt, ist beim Erwachsenen ein äußerst seltenes Vorkommnis, und gilt als eine meist tödliche Komplikation. Die Ausschaltung großer Lungenteile allein wird jedoch auffallend gut vertragen, so z. B. beim therapeutischen Pneumothorax. Selbst beim doppelseitigen (partiellen) Pneumothorax reicht der geschrumpfte Lungenrest noch für das Atembedürfnis aus. Der spontan eintretende Pneumothorax des Erwachsenen hat deshalb eine ungünstige Prognose, weil das Lungengewebe, in dem der Einriß erfolgt, krank, meist eitrig oder gangränös ist. Beim Kinde reißt, im Gegensatz zum Erwachsenen, die Lunge meist an einer gesunden Stelle ein. Die kindliche Pleura ist reich an Zellelementen und arm an elastischen und Bindegewebsfasern. Ob die Lunge an einer gesunden oder einer kranken Stelle einreißt, ist für das Schicksal des Pneumothoraxkranken entscheidend. Beim Kind kommt der Spontanpneumothorax etwas häufiger zur Beobachtung als beim Erwachsenen. Er ist aber immer noch so selten, daß die meisten Lehrbücher der Kinderheilkunde über dieses Krankheitsbild überhaupt nichts berichten. Nur Engel bringt in der neuen Ausgabe des Pfaundler-Schloßmannschen Handbuches der Kinderheilkunde ein besonderes Kapitel über den Spontanpneumothorax. Er sagt, daß eine Altersdisposition insofern besteht, als fast alle Fälle von Spontanpneumothorax sich auf junge Säuglinge oder allerhöchstens noch junge Kleinkinder beziehen. Bei älteren Kindern ist der Spontanpneumothorax bereits seltener und sehr oft tuberkulöser Natur. Das alterbedingte Häufigkeitsmaximum liegt bei dem jungen Kinde. Benjamin führt die Häufigkeit des Spontanpneumothorax beim Kinde auf die vielen Hustenkrankheiten im Kindesalter zurück. Bei einem Überblick über die Literatur scheinen auch die Fälle von Spontanpneumothorax z. B. bei Keuchhusten recht häufig zu sein. So beobachtete Benjamin an der hiesigen Kinderklinik 4 Fälle von Spontanpneumothorax, bei denen zweimal Keuchhusten als Ursache in Betracht kam. Bei einem 5. Fall, den er nur aus Berichten kannte, handelte es sich ebenfalls um Keuchhusten. Iacchia berichtet ebenfalls über einen einschlägigen Fall nach Keuchhusten. Im Gegensatz zu diesen Berich-

ten erwähnt Pospischill in seinem Buche: „Über Klinik und Epidemiologie der Pertussis", daß er unter den mindestens 25 000 Fällen seines Keuchhustenmaterials kaum mehr als ein halbes dutzendmal Spontanpneumothorax infolge dieser Krankheit, aber ebenso oftmal als Artefakt bei Pleurapunktionen gesehen habe. Er wundert sich über die Seltenheit des Vorkommens, da bei Keuchhusten genügend Vorbedingungen und in reicher Fülle mechanische Momente, die zur Auslösung führen könnten, gegeben seien. Auch Sticker schreibt in seinem Buche „Der Keuchhusten": Pneumothorax sei ein seltener Zufall bei Keuchhusten. Ebenso weist Knöpfelmacher im Pfaundler-Schloßmannschen Handbuch darauf hin, daß Pneumothorax in Gefolge der Hustenanfälle (durch Einreißen von Alveolen und Pleura visceralis?) beobachtet worden, aber ein seltenes Vorkommnis sei. Es ist anzunehmen, daß es sich bei den Fällen von Pneumothorax bei Keuchhusten, um die besonders bei jüngeren Kindern häufige Komplikation: Bronchopneumonie handelte, bei der man, wie gleichfalls auch bei lobärer Pneumonie, die meisten Pneumothoraxfälle gesehen. Lereboullet, Marcel Lelong und R. Even zeigen z. B. an einer ausführlichen Studie von 45 Fällen (2 eigene und 43 aus der Literatur), daß in den beiden ersten Lebensmonaten Pneumonie, Bronchopneumonie, Lungenabszeß und Keuchhusten bei der Entstehung des Spontanpneumothorax die erste Rolle spielen. Skoloff gibt eine tabellarische Übersicht von 84 Fällen aus der Literatur und erörtert die Ätiologie und Pathogenese. Bei der Entstehung spielen in 35,7 Prozent der Fälle die Pneumonie eine Rolle. Es folgen Emphysem, Gangrän, Abszeß, Bronchiektasie, Infarkt, Empyem, Lungenruptur bei angeborener Mißbildung oder bei Fremdkörper. Die drei eigenen Fälle des Verfassers waren metapneumonisch entstanden. Alle kamen ohne Punktion zur Heilung. Die klinischen Symptome waren unsicher. Erst Durchleuchtung und Röntgenbild klärten die Fälle. Die Kinder waren 11, 16, 18 Monate alt. Cattelan beobachtete zehnmal das Auftreten von Spontanpneumothorax. In 7 Fällen bestand eine Tuberkulose, bei dreien eine Keuchhustenerkrankung, bei einem eine Bronchopneumonie im Verlauf von Typhus. Weitere Beobachtungen über Spontanpneumothorax im Kindesalter machte Moncrieff. Bei seinen Patienten war der Pneumothorax durch Platzen subpleuraler Emphysemblasen bei Bronchopneumonie entstanden. Nehmen diese subpleuralen Emphysemblasen, die recht häufig Ursache eines Spontanpneumothorax sind, größere Form an, so können sie im Röntgenbild Anlaß zur Verwechselung mit echten Kavernen geben, wie Eckstein in seiner Arbeit „Über die Kavernen in den ersten Lebensjahren", betont. Er weist darauf hin, daß sich bei chronischen Pneumonien, so be-

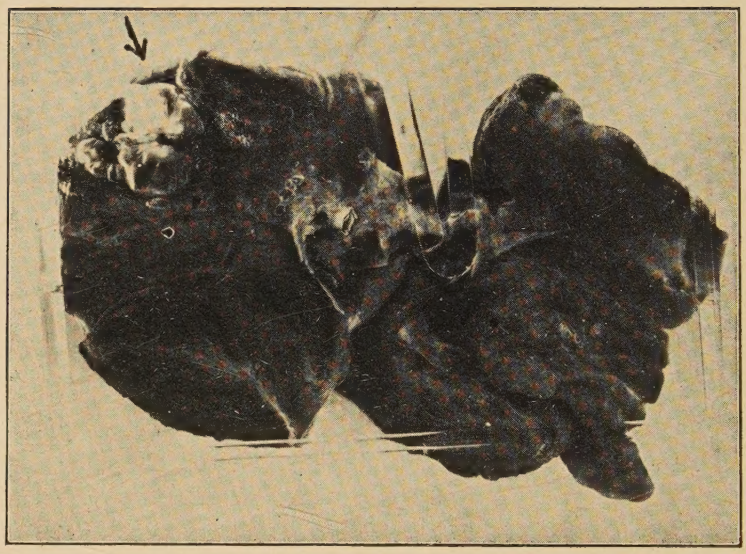

sonders bei Grippe, im Röntgenbild oft scharf umgrenzte Aufhellungen zeigen, die sich unter Umständen wochenlang halten und zu der Diagnose „Kaverne“ verführen; bei Sektionen stellte sich dann aber als Ursache der Aufhellung eine Emphysemblase heraus.

Siehe nebenstehende Abbildung!

Die Abbildung zeigt ein Lungenpräparat mit einer solchen Emphysemblase, das von einem an der hiesigen Klinik beobachteten Patienten gewonnen wurde. Wie leicht eine solche Emphysemblase durch einen starken Hustenstoß oder auch Schrei und dem dabei plötzlich auftretenden Überdruck einreißen und somit zu Spontanpneumothorax führen kann, ist sehr eindeutig.

Seit der Veröffentlichung von B e n j a m i n wurden weitere 4 Fälle von Spontanpneumothorax an der hiesigen Klinik für Kinderheilkunde beobachtet, über die nun berichtet werden soll.

F a l l I.

Bei unserem ersten Fall handelte es sich um ein 5 Monate altes Mädchen in mäßigem Ernährungszustand, mit einer furunkelartigen Schwellung hinter dem linken Ohr, die vom Arzt gespalten wurde. Das Kind stammte aus gesunder Familie. Am Tage nach der Incision wurde das Kind plötzlich kurzatmig, erbrach und verweigerte die Nahrungsaufnahme. Das Kind röchelte stark. Fieber ist nicht aufgetreten. Der Arzt hielt den Zustand für eine Narkoseschädigung.

Bei der Aufnahme in die Klinik ist das Kind benommen, keucht und sieht stark zyanotisch aus. Die Untersuchung der Lungen ergibt folgenden Befund:

R. H. ziemlich massive Dämpfung, deutliches Bronchialatmen, besonders über dem Mittellappen. Über der Spitze vereinzelt Knistern.

R. V. mittelblasige R. G. ohne Schallverkürzung, aber mit deutlicher Tympanie.

L. H. starke, aber nicht komplette Dämpfung ebenfalls fast über der ganzen Seite Bronchialatmen. Diffus verteilt weniger zahlreiche mittelblasige R. G.

L. V. etwas verschärftes Atmen mit zahlreichen, mehr groben, katarrhalischen Geräuschen.

Der Leib ist tympanitisch aufgetrieben, starke Venenzeichnung. Leber und Milz nicht palpabel. Äußeres Genitale: o. B. Kein Ausfluß. Reflexe schwach auslösbar. Zunge trocken. Rachenring gerötet. Zähne: o. B. Am Kiefer links mehrere bohnengroße Drüsen. Rhinitis serosa. Stuhl: schleimig. Urin: E. —, Diazo +, Koch: 1 : 10 000 neg.

D a s R ö n t g e n b i l d zeigt rechts starke Aufhellung bis zur 7. Rippe. Von dort aus scharf begrenzte dichte Verschattung, die den phrenico-costalen Winkel ausfüllt. Spontanpneumothorax!

Auf Grund des Röntgenbefundes wird der rechte Pleuraraum punktiert. Das Punktat ergibt 5 ccm eines serös-eitrigen Exsudates, das steril ist.

Am darauffolgenden Tag ist das Kind weiterhin benommen, zyanotisch und stöhnt laut. Der Puls ist klein und frequent. Der Bauch ist trommelförmig gespannt, sodaß er den Thorax überragt. An den Füßen finden sich Ödeme. An der Punktionsstelle hat sich ein Hautemphysem gebildet. Über den Lungen hört man R. V. und L. V. weitklingendes Bronchialatmen mit Knisterrasseln.

R. H. unten findet sich eine intensive Dämpfung mit abgeschwächtem Atemgeräusch. Die erneute Pleurapunktion ergibt kein Exsudat, sondern pfeifende Luft. Die Blutentnahme zur Kultur ergab Pneumokokken.

Das Kind verfällt von Stunde zu Stunde. Adrenalin, Hexeton, Coffein haben keine Wirkung mehr. Am Abend erfolgt Exitus letalis. Die Sektion wurde verweigert.

Siehe nebenstehende Abbildung!

Fall II.

In einem zweiten Falle handelte es sich um ein eineinhalbjähriges Kind, das mit Fieber und Erbrechen erkrankte. Es hustete viel, aß nicht und trank nur wenig. Es wurde mit feuchten Umschlägen behandelt. Da keine Besserung eintrat, erfolgte Klinikaufnahme.

Das Kind ist seinem Alter entsprechend groß, jedoch in untergewichtigem Ernährungszustand. Die Haut ist blaß, sauber, trocken. Fettpolster ist wenig entwickelt und die Muskulatur schlaff. Der Knochenbau ist grazil und weist keine Deformitäten auf. Die Extremitäten sind frei beweglich.

Lungen: Links hinten unten fragliche Schallverkürzung. Über der ganzen Lunge Bronchialatmen und R. G.

Herz: Grenzen normal, Töne rein, Aktion beschleunigt.

Leib: Weich, keine Druckschmerzhaftigkeit. Milz und Leber o. B.

Zunge: Feucht, stark belegt. Rachenring und Tonsillen gerötet. Schleimhäute gut durchblutet. Äußeres Genitale o. B. Polymicroadenie. Urin: E-, U-, Z-, Sed. vereinzelt Leukozyten und Lymphozyten. Stuhl: breiig.

Koch: 1 : 10 000 neg. : 1 : 1000 neg.

Im Verlauf der nächsten Tage schwankte die Temperatur dauernd zwischen 38 ° und 39 °. Der Lungenbefund verschlechtert sich: Über der ganzen rechten Lunge, besonders rechts unten und Axillär, findet sich intensive Dämpfung und abgeschwächtes Atemgeräusch. Über dem rechten Oberfeld lautes Bronchialatmen und klingende Rasselgeräusche. Das Röntgenbild bestätigt den klinischen Befund:

Pneumonie rechts. Die ganze rechte Lunge ist schleierförmig verschattet mit intensiven Strängen zwischen Hilus, rechtem Ober- und Mittelfeld.

Das Kind wird von Tag zu Tag cyanotischer. Die Atmung ist beschleunigt und oberflächlich. Bei der Durchleuchtung ergibt sich folgender Befund: Spontanpneumothorax rechts. Totaler Kollaps der rechten Lunge. Herz und Mediastinum nach links verdrängt. Verschattung der rechten unteren Thoraxpartie. Da man ein Empyem vermutet, wird der rechte Pleuraraum punktiert. Es entweicht zuerst viel Luft und dann entleeren sich ca. 40 ccm dicker, gelber Eiter, in dem sich mikroskopisch Strepto- und Pneumokokken finden. Am darauf folgenden Tage erfolgt Thoracocentese, wobei sich unter großem Druck reichlich Eiter entleert. Drainage. Das Kind zeigt aber weiterhin beschleunigte Atmung, und bleibt zyanotisch. Es erhält viertündlich Herzmittel. Der Puls hält sich gut, jedoch erfolgt unter zunehmender Atemnot der Exitus letalis.

Die Sektion wurde verweigert.

Fall III.

In einem weiteren Falle handelte es sich um ein 3 Monate altes Kind, das durch normale Geburt entbunden wurde. Das Geburtsgewicht betrug 3000 g. Es hat bisher gut zugenommen und hat keinerlei Erkrankung durchgemacht. Ein Bruder von 17 Monaten ist gesund. Die Wohnungsverhältnisse der Familie sind äußerst dürftig. Seit 5 Tagen ist das Kind mit Durchfall und Erbrechen erkrankt und wird von der Fürsorge eingewiesen.

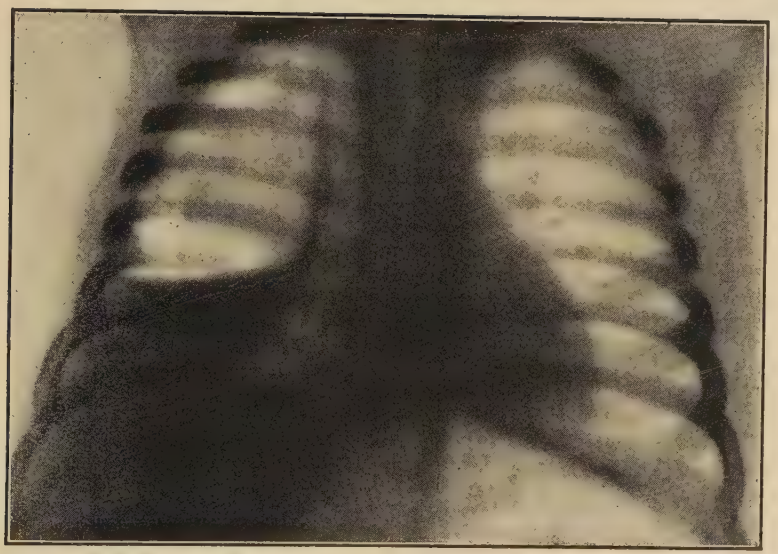

Abbildung zu Fall I.

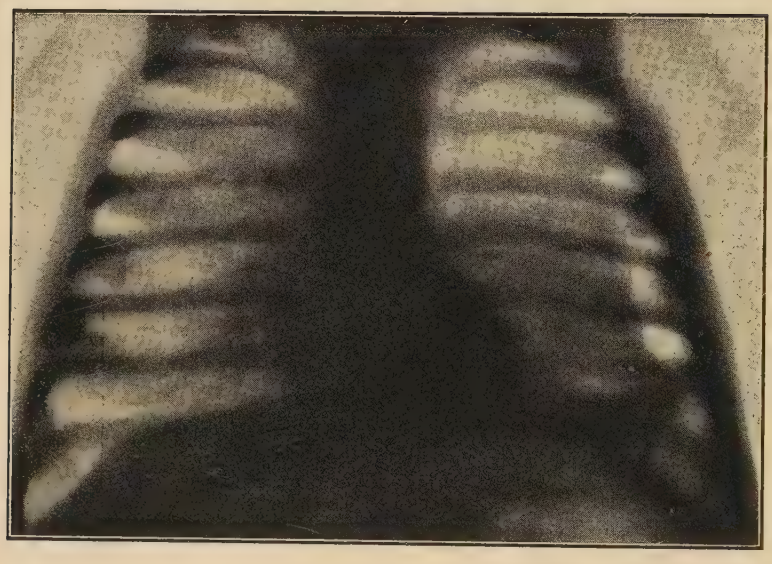

Abb. zu Fall III.

Bei der Aufnahme macht das Kind einen anfälligen und recht kranken Eindruck. Es ist blaß und unterentwickelt. Das Fettpolster ist gering und die Muskulatur schlaff. Der Knochenbau ist grazil. Die große Fontanelle ist 3:2 Querfinger offen. Sensorium frei.

Haut: Intertrigo am Gesäß. An der Außenseite des Unterschenkels links ist die Haut trocken, rissig und blättert in großen Lamellen. Lippen und Zunge sind trocken. Äußeres Auge und Ohr o. B. Herz und Lungen o. B. Leib weich, gut eindrückbar. Leber und Milz nicht vergrößert. Äußeres Genitale o. B. Kein Fluor. Patellarreflexe +. Bauchdeckenreflexe +. Babinsky —.

Stuhl: schleimig, gehackt. Urin: E —, Z —, Aceton —, Sediment o. B. Wa. R. —. Tuberkulin: Koch: 1 : 10000 —. Temperatur 37 °.

Im Verlauf der nächsten Woche sieht das Kind weiterhin blaß aus, ist unruhig und hat Abendtemperaturen, die zwischen 37 ° und 38 ° schwanken. Der Befund ist sonst der gleiche, wie bei der Aufnahme. Ungefähr 13 Tage später steigt die Temperatur plötzlich auf 38,6 °. Die Lungen weisen rechts hinten Schallverkürzung und vereinzelt Rasselgeräusche auf. Die Atmung ist beschleunigt. Nasenflügelatmen. Am 14. Tage verfällt das Kind plötzlich. Es sieht blau aus. Die Atmung wird oberflächlich und der Puls kaum fühlbar. Auf heißes Bad erholt es sich. Der Lungenbefund ergibt: Rechts hinten geringe Schallverkürzung. Knistern.

Leib: Aufgetrieben, jedoch weich und eindrückbar.

Siehe nebenstehende Abbildung!

Das Röntgenbild zeigt die linke Lunge gleichmäßig retrahiert und an der Spitze und am Zwerchfell strangförmig fixiert. Es besteht also ein Spontanpneumothorax. Am Nachmittag desselben Tages tritt zunehmende Verschlechterung ein. Der Leib ist trommelförmig aufgetrieben und nicht eindrückbar. Die Punktion der Bauchhöhle ergibt keine Flüssigkeit. Da seit 6 Uhr Morgens kein Stuhl entleert wurde, wird ein Darmrohr eingelegt. Es entleert sich eine geringe Menge schleimig, grünlicher Masse. Das Kind erbricht stark und sieht grünlich aus. Allgemeinbefinden äußerst schlecht. Herzmittel. Am nächsten Morgen erfolgte der Exitus letalis.

Sektion wurde verweigert.

Fall IV.

Bei dem letzten Fall handelt es sich um einen 1 Monat alten, kräftigen Säugling. Normale Geburt. Geburtsgewicht 3800 g. Keine Lues und Tuberkulose in der Familie. Keine Geschwister. Vor 3 Tagen erkrankte das Kind mit Erbrechen und Krämpfen. Es schrie viel. Schließlich wurde es ruhiger, hatte keine Krämpfe mehr und das Erbrechen ließ nach. Am Tage vor der Aufnahme soll es Krämpfe gehabt haben, wobei es blau wurde, heftig schrie und sich kalt anfühlte.

Bei der Aufnahme ist das Kind außerordentlich zynotisch. Die Atmung ist beschleunigt und angestrengt. Ängstlicher Gesichtsausdruck. Das Kind ist in mäßigem Ernährungszustand. Der Turgor der Haut ist etwas schlaff und das Fettpolster gering entwickelt. Kein Exanthem. Knochenbau o. B. Zunge trocken.

Rachenhöhle o. B.

Brustkorb: Die linke Thoraxhälfte geht bei der Atmung weniger mit als rechts. Starke interkostale und epigastrische Einziehungen.

Lungen: Die rechte Lunge zeigt gegenüber der linken einen höheren Klopfschall. Vorne über dem rechten Ober- und Mittelfeld Schallverkürzung.

Über der ganzen rechten Lunge vorne und hinten feinblasige Rasselgeräusche. Linke Lunge: Klopfschall hypersonor. Keine deutliche Herzgrenze perkuttierbar. Etwa 1½ Querfingerlinks neben dem Sternum eine Dämpfung, die nach links axillär unten zieht. Über der linken Lunge ist kein Atemgeräusch hörbar. Nur lks. paravertebral ist etwas Knistern zu hören. Bauchorgane o. B. Äußeres Genitale o. B. Nervensystem o. B. Stuhl, Urin o. B.

Die Durchleuchtung der Lungen gleich nach der Aufnahme ergab folgenden Befund: Ganze rechte Lunge intensiv verschattet. Die linke Lunge ist völlig kollabiert. Totalpneumothorax links. Das Herz ist nach rechts verdrängt. Unten lks. findet sich ein kleiner Erguß. Auf Grund dieses Befundes wurde der linke Pleuraraum punktiert. Der Spritzenkolben wurde mit großer Kraft zurückgestoßen. Bei der Thoracocentese entleert sich etwas serös-eitriges Exsudat unter starkem Druck. Die Luft pfeift aus der Incisionsstelle hervor. Im Ausstrichpräparat finden sich massenhaft grammpositive Diplokokken, teils mit Kapsel. Vereinzelt kurze 3—4gliedrige Ketten.

Im Verlauf der nächsten Tage wird mit Rivanol gespült. Beim Verbandwechsel ist der Verband stets eitrig. Über der rechten Lunge werden die katarrhalischen Geräusche geringer, jedoch steigt in den nächsten Tagen die Temperatur wieder an und das Kind wird wieder stärker zyanotisch. Die Atmung ist sehr beschleunigt. Der Patient ist sehr unruhig. Kein Meningismus. Keine peritonealen Erscheinungen. Unter zunehmender Atmungsschwäche geht das Kind zu Grunde. Sektion: verweigert.

Epikrise.

Fall I: In unserem ersten Falle kam es bei einem 5 Monate alten Kinde nach Bronchopneumonie mit anschließendem Empyem zum Spontanpneumothorax. Dem Verlauf der Krankheit entsprechend dürfte das Empyem auf einen Durchbruch eines subpleural gelegenen Abszesses zurückzuführen sein, der erst sekundär Verbindung mit dem Bronchialbaum erhielt und so zu Übertritt von Luft in den Pleuraraum führte.

Fall II: In dem zweiten Falle handelte es sich um eine abscedierende Pneumonie der rechten Lunge, die infolge des starken Hustens zum Durchbruch der Pleura visceralis und zum Pyopneumothorax führte. Auch hier hat ebenso wie im vorhergehenden Falle, das Empyem, bei dem äußerst reduzierten Zustand der Kinder, den letalen Ausgang herbeigeführt.

Fall III: Das dritte Kind erkrankte im Anschluß an eine Bronchitis an einer Pneumonie, die zum Spontanpneumothorax führte. Es liegt die Vermutung nahe, daß das Entstehen des Pneumothorax auf Abreißung von alten pleuritischen Verwachsungen an ihrer Anheftungsstelle, hervorgerufen durch starkes Zerren bei plötzlichem Hustenstoß zurückzuführen ist. Letztere Annahme bekommt besondere Wahrscheinlichkeit durch den Umstand, daß die von der zusammengepreßten Lunge ausgehenden feinen Schattenzüge, die das Röntgenbild erkennen läßt, für solche pleuritischen Verwachsungen sprechen.

Fall IV: Auch in diesem letzten Falle bestand eine Pneumonie mit Empyem. Im Anschluß an einen, nach Angabe der Eltern anscheinend von Geburt an bestehenden Lungenkatarrh, kam es plötzlich mit auftretender Atemnot und Zyanose zum typischen Bilde eines Spontanpneumothorax. Der von Geburt an bestehende Lungenkatarrh mit starkem Husten dürften mit Sicherheit als die auslösende Ursache des spontanen Eintretens von Pneumothorax erklärt werden. Man kann sich ein Zustandekommen erklären durch das Platzen von Emphysemblasen der Lunge und gleichzeitigem Einreißen der pleura pulmonalis. Die Entstehung eines unter Umständen nur kleinen partiellen subpleuralen Emphysems ist durch das vorausgehende, langdauernde Husten und Schreien erklärt. Ein solches Emphysem ist ja trotz der Elastizität der kindlichen Lunge keine große Seltenheit.

In allen vier beschriebenen Fällen kam es also im Anschluß an eine Pneumonie, in dreien der Fälle in Begleitung eines Empyems, zum Spontanpneumothorax. In dreien der Fälle trägt das Empyem, kompliziert durch den Pneumothorax die Schuld an dem letalen Ausgang. Derartige Fälle haben, auch in Übereinstimmung mit der Literatur, eine ungünstige Prognose. Der Patient, der ohne Empyem war, hätte möglicherweise den Pneumothorax überstanden, wäre nicht im Anschluß an diesen eine Peritonitis eingetreten.

Von einem Fall ganz ähnlichen Ursprungs wie unser 4. Fall berichtet S i o r. Hier handelte es sich allerdings um einen elfjährigen Patienten, der jedoch konstitutionell sehr schwach war und seit frühester Kindheit zu Katarrhen der Atmungswege neigte und einen schweren Keuchhusten durchgemacht hatte. Der Junge bekommt im Anschluß an einen Hustenstoß Stechen in der Seite. Die Untersuchung ergab einwandfrei das Vorhandensein eines linksseitigen Pneumothorax. Bemerkenswert ist der Umstand, daß zwei Monate später während des Spielens unvermittelt auch ein Spontanpneumothorax auf der anderen Seite auftrat. Beide Male kam es zur völligen Genesung. Das ist unbedingt dem Umstand zu verdanken, daß der Pneumothorax in jedem Falle steril war. Als Entstehungsursache nimmt S i o r auch das Bersten von Emphysemblasen, beim Vorhandensein eines partiellen Emphysems an. In ähnlicher Weise könnte eine angeborene Bronchiektasie zum Eintreten von Spontanpneumothorax Anlaß geben. Über einen derartigen Fall bei einem 10 Tage alten Kinde berichtet T i d e s t r ö m. Sehr leicht kann ein Pneumothorax auch durch Einwirkung von außen entstehen. An der hiesigen Klinik wurde z. B. ein Fall beobachtet, bei dem es durch in die Tiefe gehende Abszesse an der äußeren Thoraxwand (vielleicht von einer Rippenosteomyelitis herrührend) zur Perforation der pleura costalis und somit zum Spontanpneumothorax kam.

F r e n k l beobachtete einen Fall von Ventilpneumothorax, der infolge einer Probepunktion entstand. Sekundäre Bronchopneumonie führte hier zum Exitus letalis. Pneumothorax als Folge einer Punktion ist recht häufig und kann zu unangenehmer Komplikation führen; jedoch darf die Gefahr eines Pneumothorax im Anschluß an eine Punktion wohl nicht überschätzt werden, selbst dann nicht, wenn er über einem erkrankten Lungenabschnitt entsteht. So wurde ja neuerdings die Anlage eines Pneumothorax bei Pneumonie empfohlen. Hauptsächlich waren es I b r a h i m und D u k e n, die aufmerksam geworden durch die auffallende Besserung und sofortige Entfieberung einer schweren Pneumonie nach Entstehen eines Spontanpneumothorax, sich veranlaßt sahen, diese Beobachtung in der Hoffnung auf eine entsprechende günstige Wir-

kung durch Anlage eines Pneumothorax bei Pneumonie therapeutisch anzuwenden. Sie haben den künstlichen Pneumothorax hauptsächlich bei solchen einseitigen Pneumonien angewandt, die sich verzögert lösten, durch interlobäre und pleuro-mediastinale Prozesse mit langdauerndem Fieber kompliziert waren und dadurch vielleicht eine Gefährdung entweder der betreffenden Lunge (Bronchiektasenbildung) oder des gesamten Körperzustandes darstellten. Sie ziehen weiterhin die Anlegung eines Pneumothorax sogar zur Beseitigung einer schweren Zyanose in Betracht und berücksichtigen hierbei besondere Blutverteilungsverhältnisse bei kindlichen Lungenentzündungen, da diese wohl gewöhnlich anders gelagert sind als bei erwachsenen Menschen. Sie berichten über insgesamt 8 Fälle, die auf diese Weise behandelt und alle geheilt wurden. Ihren Erfolg bei dieser Behandlungsweise führen sie auf ihre starke Zurückhaltung und sorgfältige Auswahl der Fälle in der Anwendung dieses Behandlungsverfahrens zurück.

Weitere Beobachtungen hierüber stammen von Jahr und Neumann, welche 5 Fälle von Pneumonie mit Pneumothorax behandelten und besonders hervorheben, daß bei ihren Patienten in keinem Falle eine Komplikation eintrat und der Pneumothorax bei allen 5 Kindern günstig auf ihr Befinden gewirkt habe. Zusammenfassend kann man wohl sagen, daß das Verfahren soweit man das bei der geringen bisherigen Erfahrung aussprechen kann, unschädlich zu sein scheint und einen „gewissen therapeutischen Wert" besitzt.

Bei einem Überblick über die Literatur kann man feststellen, daß Spontanpneumothorax bei Pneumonie, wenn sie nicht durch Empyem kompliziert war, stets gut verlief und die Heilung der Pneumonie auch zu begünstigen schien. Hierzu seien zwei Fälle aus der Literatur kurz angeführt:

Vitelli berichtet von einem 7 Jahre alten Kind, das an einer akuten Bronchopneumonie erkrankte, bei der es ohne Änderung des Krankheitsbildes am 13. Krankheitstage zu einem Spontanpneumothorax der linken Seite kam. Am 41. Tage trat hier vollkommene Heilung ein. Prats beobachtete einen 9 Monate alten Säugling, bei dem sich im Verlauf einer käsigen Pneumonie völlig symptomlos ein Pneumothorax entwickelte, der einzig und allein auf Grund einer Röntgenaufnahme festgestellt werden konnte, und sich nach einigen Monaten wieder spontan zurückbildete. Der Patient hat die Pneumonie gut überstanden.

Die im allgemeinen gute Prognose eines Spontanpneumothorax bei Pneumonie, die zahlreiche Fälle in der Literatur bekräftigen, dürfte somit auch für die eventuelle Heranziehung des

künstlichen Pneumothorax zur Behandlung der kindlichen Pneumonie sprechen.

Wie aus vorstehenden Ausführungen ersichtlich, sind die Umstände, die zur Entstehung des kindlichen Spontanpneumothorax führen können, recht vielseitig. Genau so häufig wie man ihn beim kranken Säugling, wo das Lungengewebe in irgend einer Weise geschädigt ist, findet, kommt er beim gesunden Säugling vor. Sehr oft hat man beobachtet, daß der Pneumothorax nicht, wie zu erwarten auf der kranken Seite, sondern auf der gesunden Seite auftrat.

Bei voll entwickeltem Krankheitsbild ist die Diagnose leicht. Die Erscheinungen sind dann sehr eindrucksvoll und der klinische Befund von großer Deutlichkeit . . . Atemnot, Zyanose, Verdrängungserscheinungen, hochtympanitischer Klopfschall, abgeschwächtes, aufgehobenes oder amphorisches Atmen, metallische Geräusche, Blähung und Zurückbleiben einer Thoraxhälfte sind Erscheinungen, die eindeutig auf einen Pneumothorax hinweisen. In der überwiegenden Mehrzahl der Fälle wird die Diagnose nicht so leicht sein. Beim partiellen Pneumothorax, wo sich meist nur ein kleiner, schmaler Luftmantel um die Lungen legt, sind die klinischen Symptome recht unsicher. Derartige Fälle werden auch sehr oft bei einer zufälligen Durchleuchtung oder Röntgenaufnahme entdeckt, da sie keine stürmischen Erscheinungen machen. Bei ganz jungen Kindern dürfte sich die Diagnose exakt nur mit der Röntgenuntersuchung stellen lassen.

Die Prognose der Erkrankung ist im Kindesalter nicht so ungünstig wie beim Erwachsenen. Das kommt hauptsächlich daher, daß der tuberkulöse Spontanpneumothorax im Kindesalter verhältnismäßig selten ist. Der Lungenriß erfolgt beim Kinde in der Mehrzahl der Fälle in gesundem, nicht entzündlich verändertem Gewebe. Infolgedessen kann die Rißwunde rasch vernarben, der Pneumothorax bleibt steril und wird von der meist wenig veränderten Pleura rasch resorbiert. (B e n j a m i n.) Viele der in der Literatur erwähnten kindlichen Patienten zeigten völlige Genesung. Getrübt wird die Prognose durch das gleichzeitige Vorhandensein von Eiter in der Brusthöhle und vor allem durch das Eintreten eines Spannungspneumothorax durch Ventilverschluß.

Die Therapie des Spontanpneumothorax muß zunächst darauf hinzielen, bei großem Druck, der zu Verdrängungserscheinungen führt, das Mediastinum zu entlasten. Es besteht beim Spannungspneumothorax akute Lebensgefahr. Falls eine entlastende Punktion hier nicht genügen sollte, empfiehlt B e n j a m i n dauernden Druckausgleich mittels Thoracocentese. In den meisten Fällen und

besonders beim gutartigen, sterilen Spontanpneumothorax dürfte man sich auf die Bekämpfung des Kollapses und entsprechende die Atmung erleichternde Lagerung beschränken. Die Resorption der Luft überläßt man der Zeit.

LITERATUR.

Bashinski: Spontaneous pnuemethorax in children under two years. South. med. I. 22. S. 525—528. 1929.

Benjamin: Die Besonderheiten des kindlichen Spontanpneumothorax. Arch. f. Kinderheilkunde, Bd. 77, H. 4, S. 241—246.

Cattelan: Lenfisema sottocutaneo di origine polmonare e il pneumotorace spontaneo nel bambino. Clin. pediatr. Ig. 7, H. 6, S. 332—354, 1925.

De Elizalde und Cervini: Pneumothorax bei einem achtmonatigen tuberkulösen Säugling. Vev. Espezial med. 4, S. 1504—1516, 1929.

Duken: Der künstliche Pneumothorax in der Behandlung der kindlichen Pneumonie. Klin. Wchschr. 1930. II. S. 2195—2199.

Engel: Spontanpneumothorax: Handbuch der Kinderheilkunde von Pfaundler-Schloßmann. 4. Auflage, Bd. 3, Berlin 31, S. 816—819.

Eckstein: Über Kavernen in den ersten Lebensjahren. Zeitschr. f. Tuberk. Bd. 48, H. 2, S. 17—101.

Finkelstein: Lehrbuch der Säuglingskrankheiten. Berlin 1924. Verl. Fischer, Med. Buchhandl.

Frenkl: Ein Fall von offenem Ventilpneumothorax äußeren Ursprungs. Pedjatr. polska 10, S. 167—170, 1930.

Gundobin: Die Besonderheiten des Kindesalters. Kapitel IV, S. 135.

Ibrahim, Duken: Zur Behandlung der kindlichen Pneumonie mit dem künstlichen Pneumothorax. Arch. f. Kinderheilk., Bd. 84, S. 241—249.

Iacchia: Un caso die pneumotoraco spontaneo in bambina die due anni. Pediatria Riv. 37, S. 901—904, 1929.

Jahr, Neumann: Zur Pneumothorax. Behandlung der Säuglingspneumonie. Klin. Wchschr. 1930. II. S. 2200—2202.

Knoepfelmacher: Der Keuchhusten. Handbuch der Kinderheilkunde von Pfaundler-Schloßmann. IV. Auflage, Bd. 2, Leipzig 1931.

Kollmann: Spontanpneumothorax im Kindesalter. Med. Welt, Jg. 2, Nr. 52, S. 1920, 1928.

Lereboullet, Lelong et Even: Le pneumothorax spontané non tuberculeux dans la première enfance. Nourrisson 17, S. 257—276. 1928.

Mendilaharzu, Iavier und Kreutzer: Geheilter Pneumothorax bei einem Säugling von 6 Monaten. Arch. lat. americ. Pedatr. 22, S. 73—80, 1928.

Meyer, Stivelmann: Intrapleuraler Überdruck zur Entleerung von Eiter durch die Bronchien bei spontan entstandenem Pneumothorax. Americ. Journ. of the med. assoc. 1920. Bd. 75.

Moncrieff: Pneumothorax in young children: With an account of a case. Brit. journ. of childr. dis. Bd. 23, Nr. 265/267, S. 37—43. 1926.

Prats: Latenter Pneumothorax bei einem Säugling. Berl. Soc. cub. Pädiatr. 2, 411—416. 1930.

Piutti u. Rominger: Die Gefahren der Probepunktion der Pleura beim Säugling und Wege zu ihrer Vermeidung. Münch. med. Wchschr. Jg. 70, Nr. 16, S. 501.

Posposchill: Über Klinik und Epidemiologie der Pertussis. Berlin 1921.

Portu-Preyra: Ein Fall von Pneumothorax bei Typhus. Arch. latino-americ. de pediatria. Bd. 17, Nr. 8, S. 606—610.
Remé: Doppelseitiger Chylothorax und Spontanpneumothorax bei dreijährigen tuberkulösen Kinde. Monatsschrift f. Kinderheilk. Bd. 34, Nr. 2, S. 135—138. 1926.
Rodgers: Spontaneous pneumothorax. Usual termination of empyema. Arch. of pediatr. Bd. 44, Nr. 7, S. 447—450. 1927.
Roß: Pneumothorax in infancy. Med. clin. of North America. Bd. 7, Nr. 6, S. 1941—1953.
Roß and Crocody: Tuberculocer pyopneumothorax in an infant aged fiv months. Americ. journ. of dis dis. of Child. Bd. 27, Nr. 5, S. 453—463.
Schönfeld: Zur Frage des Spontanpneumothorax im Kindesalter. Monatsschrift f. Kinderheilkunde, Bd. 24, H. 3, S. 225—235. 1922.
Schönstein: Über einen Fall von Spontanpneumothorax bei einem 8monatigen Kind. Pediatria Bd. 29, Nr. 12, S. 535—541. 1921.
Sedlmaier: Über einen Fall von Spontanpneumothorax nach vergeblichen künstlichen Pneumothoraxversuchen. Münch. med. Wchschr. 1921, Jg. 68.
Segers: Spontaner Pneumothorax beim Säugling. Arch. latino-americ. de pediatria. Bd. 21, Nr. 4, S. 288—293. 1927.
Sior: Über Spontanpneumothorax. Jahrb. f. Kinderheilk. Bd. 94, 3. Folge: Bd. 44, H. 2, S. 131—134. 1921.
Stein: Congenital Pneumothorax. Review of the literature and report of a case. Americ. J. Dis. child. 40, 89—95. 1930.
Stoloff: Spontaneous non tuberkulous pneumothorax in infancy and childhood. A. review of the literature with three additional cases. Americ. J. med. S.176, 657—664. 1928.
Stransky: Zur Klinik der Alveolarruptur und ihre Folgezustände im Säuglingsalter. Zschr. f. Kinderheilkunde. Bd. 38, H. 5, S. 479—86.
Tideström: Ein Fall von Spontanpneumothorax bei einem 10 Tage alten Kinde. Acta paediatr. Bd. 4, H. 3/4, S. 380—400.
Trunkin: Zur Frage des spontan entstandenen Pneumothorax und zuckerfreien Dieabetes bei Kindern. Schilderung zweier Fälle. Pediatr. 13, 20—25. 1929.
Vitelli: Sopra un caso die pneumotorace nel decorso di una broncopolmonite acuta. Clin. e Igiene infant, 5, 698, 698—705. 1930.
Wollenweber: Spontanpneumothorax bei Grippe. Arch. f. Kinderheilk. Bd. 91, S. 14—21. 1930.
Wiener: Spontanpneumothorax beim Säugling. Arch. f. Kinderheilk. Bd. 91, S. 14—21. 1930.
Wiese: Die Bronchiektasen im Kindesalter. S. 96. 1927.

LEBENSLAUF.

Ich, Carl Dorsemagen, römisch-katholischer Konfession, wurde geboren am 26. Juli 1908 in Jackerath, Kreis Grevenbroich, als Sohn des Landwirts Victor Dorsemagen und seiner Frau Maria geb. Lützler.

In meinem Geburtsort besuchte ich die Volksschule von 1914—1918 und darauf das Aloysiuskolleg in Sittard, das 1920 nach Godesberg übersiedelte. Von 1924—1927 besuchte ich das Reform-Realgymnasium in Neuß, das ich am 10. 3. 1927 mit dem Zeugnis der Reife verließ, um Medizin zu studieren.

Nach drei Semestern in Freiburg setzte ich mein Studium in Bonn fort, wo ich am Ende des Sommersemesters 1929 die ärztliche Vorprüfung ablegte.

Von meinen klinischen Semestern verbrachte ich je eins in München und in Freiburg und kam dann im W.-S. 1930/31 nach Düsseldorf. Seit dieser Zeit studiere ich an der Medizinischen Akademie in Düsseldorf; daselbst Staatsexamen.